Problèmes esthétiques et fonctionnels complexes : traitement par prothèse composite

■ J.Schittly ■

Des particularités anatomiques et une succession de traitements prothétiques sectoriels réalisés sur une longue période peuvent aboutir à des situations d'inconfort et de dégradation esthétique et fonctionnelle.

Le patient confronté à cette lente évolution de son appareil manducateur s'adapte sans trop de difficultés jusqu'au moment où l'accumulation des facteurs aggravant l'esthétique de son sourire et ses fonctions orales déclenche une prise de conscience qui l'incite à consulter.

Le cas clinique présenté dans cet article s'inscrit dans ce schéma avec pour objectif de donner les clés d'une démarche diagnostique scindant les difficultés, d'évoquer les différentes solutions thérapeutiques envisageables et de décrire temps par temps les différentes séquences d'élaboration du traitement choisi.

Motifs de la consultation. État initial

Un patient de 61 ans, en bonne santé et non-fumeur, est venu consulter pour tenter de résoudre différents problèmes bucco-dentaires qui perturbaient sa vie sociale et sa fonction masticatoire.

Ses proches comme lui-même étaient de plus en plus mal à l'aise face à son sourire dysharmonieux et il était obligé d'éliminer les aliments durs de son alimentation en raison de douleurs et d'une mastication difficile liées à l'instabilité d'une prothèse amovible partielle maxillaire.

La « peur du dentiste et des piqûres » avait depuis longtemps retardé sa prise de décision de consulter.

Selon ses dires, il avait régulièrement consulté un chirurgien-dentiste qui avait effectué des traitements sectoriels de

routine tout en lui affirmant qu'il était un cas difficile et qu'on ne pouvait pas faire mieux.

C'est finalement le descellement d'une couronne au maxillaire qui a constitué le facteur déclenchant pour consulter. Son frère, patient depuis longtemps à notre cabinet dentaire, lui a conseillé de demander un avis pour tenter d'obtenir des réponses à ses questions.

Après scellement provisoire de la couronne sur 27 et élimination d'une arête vive sous la prothèse maxillaire responsable de douleurs, un dialogue s'est instauré pour rassurer le patient et bien cerner les objectifs qu'il souhaitait atteindre. Il a été établi d'emblée que si un traitement global devait être entrepris, l'éloignement de son lieu de résidence imposerait la programmation de séances de soins nombreuses et de longue durée.

Examen clinique

Ce patient, sympathique retraité depuis peu de temps, était très actif et en bonne forme physique. Il a renouvelé ses souhaits de présenter un sourire plus harmonieux : « On ne voit pas mes dents ! » et plus de confort lors de la mastication. Sa phobie des piqûres s'est exprimée plusieurs fois lors de l'entretien.

Effectivement, lors du sourire, il ne découvrait que le tiers cervical de ses incisives et une partie gingivale avec une ligne des collets très irrégulière (**fig. 1**).

fig. 1 - Le sourire du patient lors de la première consultation.

Examen endobuccal

Au maxillaire

Prothèse amovible partielle (PAP) maxillaire en place, l'examen global révélait des restaurations prothétiques réalisées avec des matériaux de nature très diverse :
– 11, 13, 21 : couronnes à incrustation vestibulaire céramo-métalliques sur alliage non précieux. Aux dires du patient, il s'agirait de couronnes de type « Richmond »

fig. 2 - Arcade maxillaire.

– 17 : couronne métallique en alliage non précieux ;
– 27 : couronne métallique en alliage précieux ;
– 12, 22 et 23 pulpées. Érosion occlusale et obturations volumineuses au matériau composite.

La PAP en alliage cobalt-chrome (CoCr) présentait des contre-plaques sur 14, 15, 24. La résine de base était colorée en brun et les dents en résine étaient fortement abrasées (**fig. 2**).

Cette prothèse ne comportait pas de crochets sur les dents antérieures et un taquet sur le crochet sur 27 s'était vraisemblablement fracturé.

En l'absence de PAP, la fibromuqueuse était bien adhérente au périoste. Quelques ulcérations ponctuelles siégeaient en vestibulaire.

Le parodonte était de type épais. Une gingivite marginale généralisée était la conséquence d'un dépôt de biofilm non éliminé par le brossage. Au niveau des 13, 11 et 21, l'inflammation était aggravée par une coloration violacée de la gencive liée au défaut d'adaptation des couronnes céramo-métalliques et à la corrosion.

À la mandibule

L'agénésie des 2 incisives centrales qui, aux dires du patient, l'a toujours gêné psychologiquement, a été relevée d'emblée. Une tentative de remplacement des 2 incisives par une prothèse amovible s'était soldée, dans le passé, par un échec.

Sur l'arcade, la présence de nombreuses érosions d'origine acide, d'amalgames avec diffusion de corrosion dans la dentine était constatée (**fig. 3***a*) :
– 43 : restaurée par une couronne céramo-métallique (éclat de céramique cervical) ;
– 46 : présence d'un volumineux amalgame. À noter, la présence d'une facette d'abrasion oblique, occluso-distale, intéressant à la fois l'amalgame et la dentine (**fig. 3***b*).

*fig. 3*a - *Arcade mandibulaire.* b - *Surface d'abrasion disto-occlusale sur 46 (flèche).*

Bilan radiographique

La radiographie panoramique (**fig. 4**) a permis de relever les éléments de diagnostic suivants :
– l'état parodontal était correct (absence de lyse verticale ou horizontale de l'os alvéolaire) ;
– au niveau des secteurs édentés, l'épaisseur d'os crestal était de l'ordre de 1 à 2 mm en projection sagittale ;
– les traitements endodontiques apparaissaient radiologiquement corrects ;
– les tenons radiculaires réalisés sur les dents maxillaires restaurées étaient très longs et volumineux.

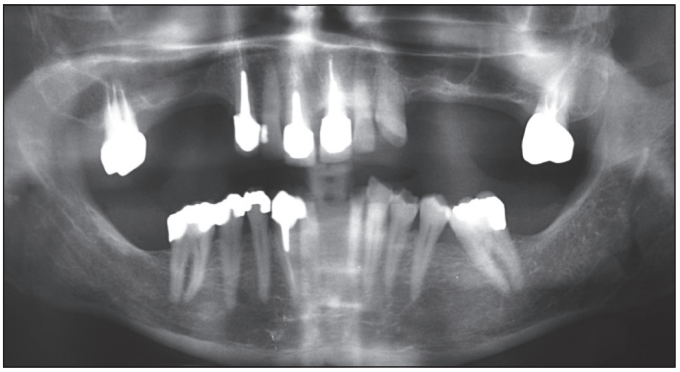

fig. 4 - Radiographie panoramique initiale.

Examen de l'occlusion

De nombreux cliniciens ont consacré à cette séquence de multiples travaux avec, pour objectif, une approche méthodique et rationnelle favorisant les prises de décision pour mener à bien une reconstruction prothétique de grande étendue. Orthlieb [1] met en évidence huit critères de construction comprenant successivement :
– le plan horizontal de référence ;
– la position mandibulaire de référence ;
– la position thérapeutique : occlusion d'intercuspidie maximale (OIM), occlusion de relation centrée (ORC), antéposition, dimension verticale d'occlusion (DVO) ;
– la situation des dents antéro-mandibulaires ;
– la situation des dents antéro-maxillaires ;
– la courbe de Spee et le plan d'occlusion ;
– les pentes de guidage ;
– les courbes de Wilson et le concept de guidage.

Ces huit critères permettent d'orienter chacun des choix de conception de la réalisation prothétique et de guider l'enchaînement des séquences cliniques et de laboratoire.

J. et E. Schittly [2] ont proposé une démarche comportant les mêmes critères mais répartis en cinq points successifs d'analyse :
– **la dimension verticale** ;
– **l'OIM et l'ORC** ;
– **le guidage antérieur** ;
– **les diductions** ;
– **les courbes occlusales**.

Ainsi, à l'issue de l'examen de l'occlusion, il peut apparaître pour un cas clinique donné la nécessité d'intervenir sur l'un, plusieurs ou la totalité des cinq critères jugés non conformes pour favoriser l'équilibre occlusal.

C'est ce mode d'analyse qui a été appliqué au cas clinique présenté ici.

L'examen clinique proprement dit a été complété par le transfert des moulages d'étude sur un articulateur à l'aide d'un arc facial pour le maxillaire et d'une cire aménagée pour situer le moulage mandibulaire en relation centrée. Deux moulages maxillaires ont été réalisés : avec et sans la PAP existante.

Le mouvement d'ouverture et de fermeture s'effectuait sans déviation ni ressaut. Le patient n'a jamais perçu un quelconque trouble des articulations temporo-mandibulaires.

fig. 5 - Situation en occlusion d'intercuspidie maximale (OIM). Vue latérale droite (a), *vue frontale* (b) *et vue latérale gauche* (b).

Lors de la conduite de la mandibule en relation centrée, aucune anomalie n'a été détectée. La fin du trajet aboutissait à une OIM correctement centrée et calée.

Dans cette position d'intercuspidie maximale, c'est, en vue frontale, l'importance du recouvrement qui attirait l'attention d'emblée : les bords incisifs étaient en contact avec la gencive mandibulaire (**fig. 5***b*). Les vues latérales mettaient en évidence le décalage vertical du bloc incisivo-canin maxillaire avec le plan d'occlusion sagittal : la ligne des collets était pratiquement au niveau des faces occlusales des dents dépulpées (**fig. 5***a* et *c*).

Cette analyse a été complétée par l'étude des moulages.

L'observation de la face occlusale de 46 et des moulages en occlusion sans la présence de la PAP révélait que le seul contact en OIM définissant la DVO était assuré par les 17 et 46, les dents cuspidées côté opposé étant en inocclusion (**fig. 6***a* et *b*). Une diminution de la DVO pouvait ainsi s'expliquer par l'abrasion disto-occlusale de 46 mais également par une absence de calage vertical des dents antéro-maxillaires en occlusion avec la gencive marginale qui s'étaient progressivement égressées (**fig. 7**).

Les guidages en propulsion et en diduction étaient assurés par les dents antérieures avec des surfaces de glissement très larges au niveau des 22 et 23, accentuées par l'érosion acide.

En conclusion

Pour ce patient, les cinq critères de l'observation de l'occlusion étaient à prendre en compte :
– retrouver une nouvelle DVO pour élaborer les reconstructions occlusales ;
– optimiser l'OIM avec des calages également répartis sur l'ensemble des deux arcades ;
– prévoir une reconstruction du guidage antérieur en repositionnant les blocs antéro-maxillaire et antéro-mandibulaire ;
– équilibrer les guidages en diduction en fonction des exigences biomécaniques des prothèses mises en place ;
– rétablir des courbes occlusales compatibles avec l'équilibre prothétique obtenu.

Solutions thérapeutiques envisageables

Démarche diagnostique

Le recueil des données de l'examen clinique et les conclusions qui ont pu être énoncées ont conduit à réfléchir aux différentes solutions qui pouvaient être proposées au patient en faisant ressortir les avantages et les inconvénients de chacune d'elles, le temps nécessaire à leur mise en œuvre et leur coût [3].

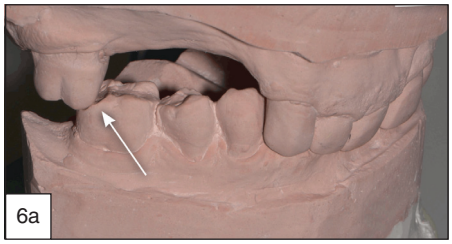

*fig. 6*a - *Moulages en OIM, secteur droit. Noter l'abrasion de la 46 en occlusion avec 17, seul contact subsistant entre dents cuspidées.* b - *Moulages en OIM, secteur gauche.*
fig. 7 - Moulages en OIM, vue palatine. De nombreuses dents des secteurs antérieurs sont en occlusion sur le parodonte marginal.

Hypothèse de traitements multidisciplinaires

Face à la correction d'un tel recouvrement, le traitement le moins invasif pourrait être un recours à l'orthodontie pour ingresser le bloc incisivo-canin maxillaire.

Actuellement, l'utilisation des mini-implants est fréquemment décrite avec des résultats très satisfaisants pour leur efficacité et une durée de traitement raccourcie [4,5].

Ce choix n'aurait pas dispensé, néanmoins, de réaliser des reconstructions prothétiques pour restaurer le secteur antérieur mandibulaire et les dents maxillaires supportant déjà une couronne.

Une autre solution pourrait consister à réaliser un traitement global au maxillaire par prothèse composite (prothèse fixée supportant une prothèse amovible), après une séquence chirurgicale d'allongement coronaire et, quelle que soit l'option choisie, la réalisation d'un bridge antérieur mandibulaire.

Une solution implantaire serait compliquée au maxillaire compte tenu du volume osseux très réduit et contre-indiquée à la mandibule en raison de la nécessité de reconstruire les incisives et la canine (43).

Tout en expliquant au patient la nécessité d'avoir recours aux anesthésies quel que soit le type de traitement, les différentes solutions thérapeutiques ont été décrites et commentées.

D'emblée, le traitement orthodontique a été rejeté par le patient en raison de sa durée (environ 2 ans) et de la difficulté de faire confiance à d'autres praticiens et se rendre aux différents lieux d'intervention.

La chirurgie préprothétique n'a pas été acceptée sans réticences mais le patient s'est finalement décidé à maîtriser sa « phobie des piqûres ».

Solutions retenues : plan de traitement

Après estimation du coût des différents traitements et accord du patient face à un investissement financier étalé sur 1 an environ, un plan de traitement a été élaboré. Il a comporté trois volets :

– la dépose des couronnes, la réalisation de prothèses fixées transitoires et la modification des faces occlusales de la PAP existante pour fixer une nouvelle DVO ; un bridge provisoire de première génération à la mandibule ;

– une séquence chirurgicale d'allongement coronaire sur le bloc incisivo-canin suivie d'une réadaptation des prothèses transitoires ;

– à l'issue de la cicatrisation, prothèses d'usage mandibulaire (bridge antérieur), puis maxillaires (prothèses fixées et prothèse amovible partielle).

Séquences cliniques

Phases préprothétiques

Dépose des prothèses existantes. Traitements endodontiques

L'examen des radiographies a mis en évidence des ancrages radiculaires très volumineux et bien adaptés qu'il est apparu risqué de déposer (**fig. 8**).

La crainte d'être en présence de prothèses de type « Richmond » s'est confirmée après réduction de la partie coronaire. Ces préparations fastidieuses et de longue durée ont abouti à la conservation d'ancrages radiculaires assimilables à des inlay-cores. Un premier jeu de prothèses provisoires a ainsi été finalisé (**fig. 9**).

En prévision d'une réduction sévère des couronnes cliniques des dents collatérales, des traitements endodontiques ont été effectués. La même décision a été prise pour les 32 et 42 compte tenu de leurs axes divergents. Ces

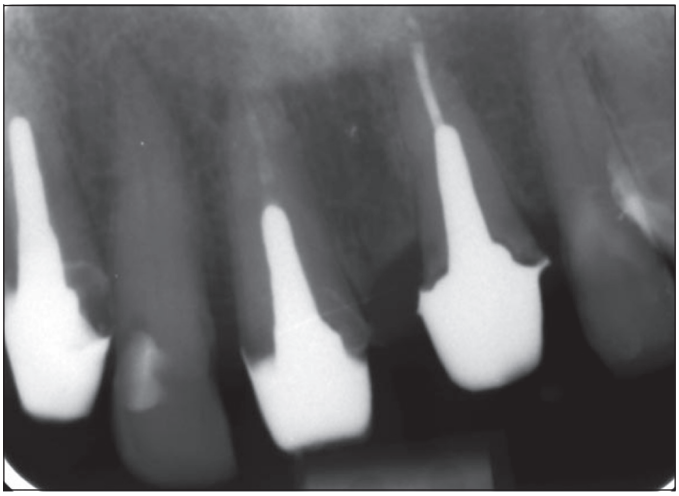

fig. 8 *- Radiographie rétroalvéolaire de 13 à 22 : tenons radiculaires très volumineux.*

fig. 9 *- Secteur antérieur après dépose des prothèses et réalisation de couronnes provisoires.*

traitements ont, de plus, permis de rassurer le patient et de le familiariser avec les anesthésies.

Chirurgie d'allongement coronaire

Pour réduire le recouvrement et déplacer la ligne des collets plus apicalement, un allongement coronaire a été effectué par lambeau d'épaisseur partielle et correction des rebords alvéolaires. L'intervention a mis en évidence une importante coloration brune des racines des 13 et 11 (**fig. 10**).

***fig. 10** - Allongement de la couronne clinique : intervention à lambeau déplacé apicalement.*

Prothèses transitoires. Validation des nouvelles conditions occlusales

Après 3 semaines de cicatrisation, des restaurations provisoires ont été réalisées en tenant compte :

- des nouvelles données parodontales et occlusales :
- bridge provisoire mandibulaire de 32 à 43,
- restaurations au matériau composite des dents cuspidées mandibulaires (**fig. 11**) ;
- d'une augmentation de la DVO :
- réadaptation des couronnes provisoires du secteur antérieur,
- couronnes provisoires sur 17 et 27 après dépose des couronnes existantes,
- adjonction sommaire de résine sur la PAP existante pour caler l'OIM (**fig. 12**).

Une coronoplastie de 36 et des adjonctions de matériau composite sur 33 et 34 ont recréé des courbes et des guidages occlusaux plus favorables.

Réévaluation. Schéma thérapeutique définitivement retenu

Après 4 mois de cicatrisation, ponctués par quelques séances de contrôle de la stabilité et du confort occlusal, le plan de traitement définitif a été établi après information et consentement du patient.

Sur le secteur antérieur maxillaire, à 6 semaines post-opératoires, une correction de l'alignement du collet de 11

***fig. 11** - Arcade mandibulaire après restauration des dents cuspidées et réalisation d'un bridge provisoire de 32 à 43.*

***fig. 12** - Vue maxillaire après augmentation de la DVO : réadaptation des prothèses provisoires antérieures, remplacement des couronnes sur 17 et 27 par des éléments provisoires et adjonction de résine sur les faces occlusales de la PAP existante.*

avait été proposée au vu du décalage vertical résiduel. Le patient n'a pas jugé utile ce nouveau recours à la chirurgie.

La réalisation de prothèses fixées sur implants sur les secteurs latéraux avait été évoquée initialement mais d'emblée rejetée pour de multiples raisons: l'importance des apports osseux à réaliser, la durée du traitement et le coût global…

La solution retenue est la suivante :

– au maxillaire ;
– prothèses céramo-métalliques solidarisées de 13 à 23 avec attachements extra-coronaires VKS sg® (Brédent) ;
– couronnes métalliques fraisées sur 17 et 27 ;
– PAP métallique de type classe III, subdivision 1 de Kennedy-Applegate comportant une plaque palatine, les attachements VKS sg® antérieurs et des crochets doubles sur les molaires ;

– à la mandibule : bridge céramo-métallique de 32 à 43.

L'intégration de 33 aurait pu être envisagée pour optimiser la résistance biomécanique du bridge. Elle n'a pas été retenue pour des raisons d'économie tissulaire et… financières (**fig. 13**).

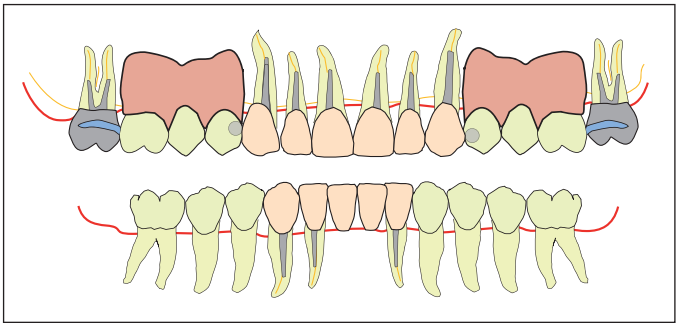

fig. 13 *- Schéma des différents éléments prothétiques à réaliser. Au maxillaire : 6 CCM antérieures solidarisées et attachements extra-coronaires. Couronnes métalliques sur 17 et 27. PAP de type classe III de Kennedy. A la mandibule : bridge céramo-métallique de 32 à 43.*

Réalisation de la prothèse fixée mandibulaire

Contrairement à ce qui est pratiqué le plus souvent, la reconstruction prothétique du secteur antérieur doit débuter par le secteur mandibulaire comme l'a rappelé Orthlieb [1] car c'est celui qui présente le plus de caractéristiques stables (environ 10 % de compensation dento-alvéolaire) par rapport aux dents antérieures maxillaires dont l'inclinaison est beaucoup plus variable (pouvant varier de 60 %).

Pour ce cas clinique, la validation des différents paramètres de conception a été effectuée durant plus de 4 mois grâce aux prothèses provisoires en mettant à profit, notamment, les séances de réalisation des reconstructions corono-radiculaires (**fig. 14**).

fig. 14 *- Bridge mandibulaire après une période de validation de 3 mois environ.*

fig. 15 *- Bridge céramo-métallique réalisé de façon conventionnelle, guidages assurés par les prothèses provisoires antagonistes.*

Les séquences cliniques et de laboratoire ont été menées à bien de façon conventionnelle avec, pour référence occlusale, les prothèses provisoires maxillaires (**fig. 15**).

Au maxillaire

Réalisation des prothèses fixées

Après finition des préparations et réadaptation des couronnes provisoires, la prise d'empreinte a été scindée en deux séquences :

– empreinte globale pour les couronnes sur 17 et 27 *(wash technique)* permettant de conserver les déterminants de l'occlusion fournis par les prothèses transitoires : DVO et guidages. Pour le transfert sur articulateur grâce à des montages alternés, il n'a pas été nécessaire d'avoir de nouveau recours à l'arc facial. La relation centrée a été enregistrée à l'aide d'une plaque de cire dure aménagée (Moyco Beauty Pink Wax X-Hard®, Miltex) et de la cire Aluwax (Aluwax Dental Products) pour marquer les indentations (**fig. 16**). Les 2 couronnes fraisées ont été terminées à la DVO calée par le secteur antérieur transitoire (**fig. 17**) ;

– empreinte globale *(wash technique)* pour les 6 dents antérieures avec les couronnes sur 17 et 27 mises en place (**fig. 18**). Ainsi, les rapports mandibulo-maxillaires ont pu être enregistrés avec précision à la DVO définie par les couronnes. Un montage alterné, à la DVO correcte, des deux moulages maxillaires a permis d'aménager le plateau incisif de l'articulateur pour reproduire l'enveloppe des guidages.

Les armatures ont été réalisées (**fig. 19***a* et *b*) puis essayées. La même démarche a été répétée pour les biscuits, complétée par le réglage des guidages en propulsion et en diduction (**fig. 20**).

fig. 16 *- Moulage de travail avec les couronnes fraisées sur 17 et 26…*

fig. 17 *- … réalisées dans le contexte occlusal fourni par le secteur antérieur transitoire.*

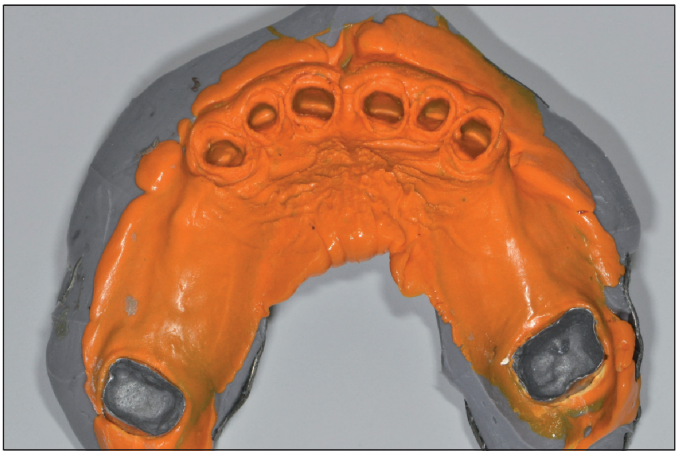

fig. 18 *- Empreinte globale* (wash technique) *destinée à la réalisation des couronnes du secteur antérieur.*

fig. 19a *- Armatures métalliques de 13 à 23 et attachements VKS sg®.*

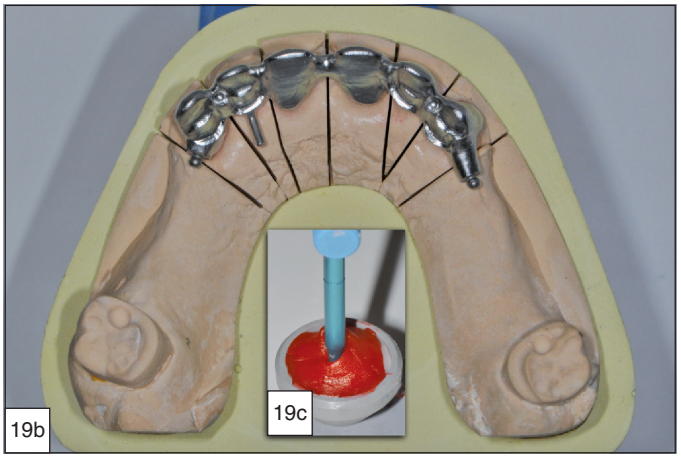

b *et* c *- Vue occlusale des armatures. L'enveloppe des guidages a été enregistrée sur le plateau incisif grâce au moulage des couronnes provisoires transféré précédemment sur l'articulateur pour le modelage palatin des biscuits de céramique.*

fig. 20 *- Essai au stade des biscuits pour réglage et validation des guidages antérieurs.*

Réalisation de la prothèse amovible

À l'aide d'un porte-empreinte individuel (PEI) espacé, une empreinte destinée à la réalisation du châssis métallique a été prise en double mélange en un seul temps (silicone A, moyenne viscosité dans le PEI et basse viscosité sur les surfaces d'appui : Atoprint® Regular et Light ATO-Zizine) (**fig. 21**). Les prothèses fixées ont été désinsérées avec l'empreinte pour constituer le moulage de travail permettant l'élaboration du châssis(**fig. 22***a* et *b*). L'ensemble a été essayé et intégré au contexte occlusal souhaité par élimination des interférences lors des guidages (**fig. 23***a* et *b*).

Pour valider et optimiser la précision des rapports mandibulo-maxillaires, de la cire Aluwax a été placée dans les grilles de rétention pour constituer des bourrelets favorisant l'enregistrement avec l'arcade antagoniste (**fig. 24***a, b* et *c*).

Des dents prothétiques ont été montées sur le châssis : dents en porcelaine pour 15, 16, 25, 26 (Vita Lumin® Vacuum, Vita) et dents en composite (Vitapan®) pour 14 et 24, intégrant les attachements (**fig. 25***a*).

À noter : la conception de la PAP répondait aux critères faisant désormais l'objet d'un consensus [2,6] :
– châssis et connexions rigides ;
– taquets répartis pour constituer le polygone de sustentation le plus étendu possible ;
– présence d'attachements ne modifiant pas le dessin de l'armature.

fig. 21 *- Empreinte destinée à la réalisation du châssis métallique : en un seul temps, double viscosité. Les prothèses fixées sont emportées dans l'empreinte lors de sa désinsertion (cas clinique similaire pour pallier l'absence d'iconographie).*

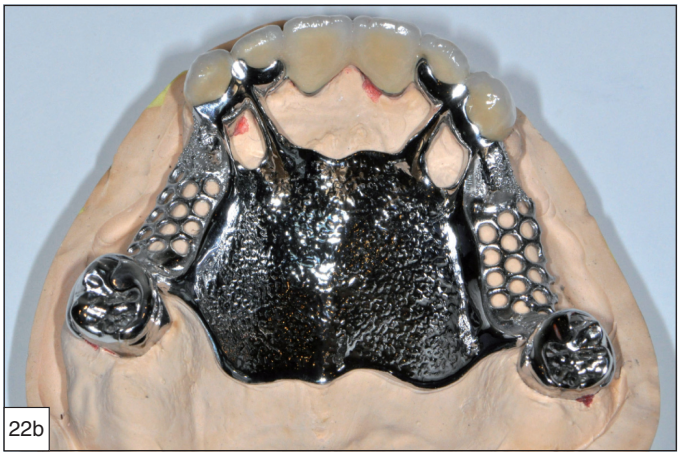

fig. 22a *- Moulage de travail. Il a été jugé préférable d'intégrer les couronnes postérieures pour réaliser le châssis.* b *- Châssis métallique coulé.*

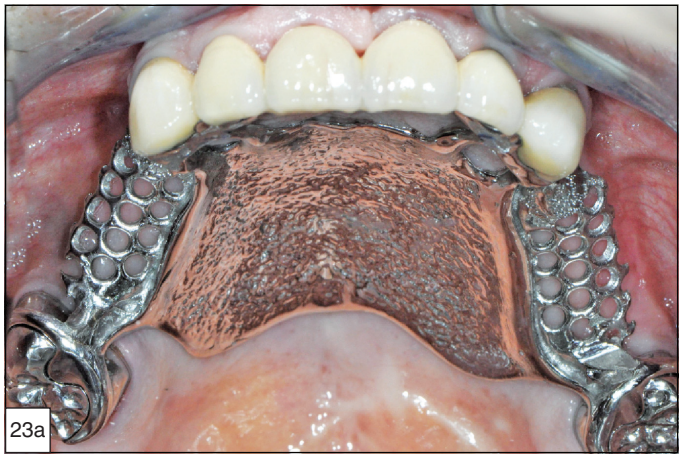

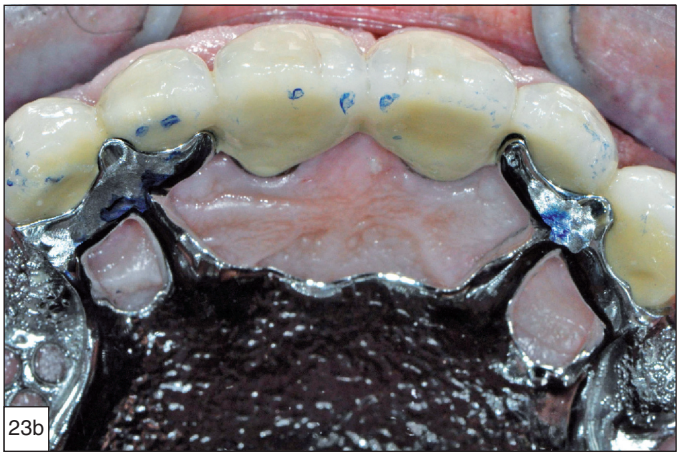

fig. 23a - *Essai clinique du châssis pour vérifier l'adaptation correcte…* ***23***b - *… et procéder à l'intégration dans les guidages en propulsion et diduction.*

Sélectionnés depuis plus de 20 ans parmi les nombreux systèmes existants [2,7], les attachements VKS sg® utilisés exclusivement ont fait leur preuve et ont facilité notre exercice. Leurs principales qualités peuvent se résumer par :
– un encombrement réduit ;
– une résistance mécanique liée à l'absence de pièces mécaniques ;
– une maintenance aisée : une matrice en matière plastique d'une valeur de rétention modulable, très facile à remplacer (en moyenne tous les 1 ou 2 ans, ce qui présente l'avantage de revoir le patient régulièrement) ;
– le faible coût.

La principale exigence lors de la mise en place des éléments calcinables au laboratoire est de respecter

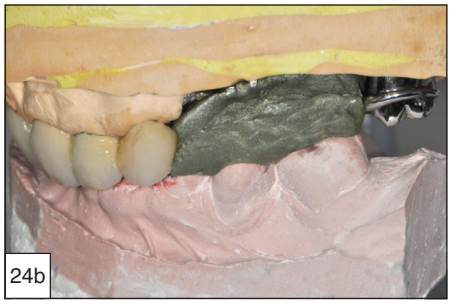

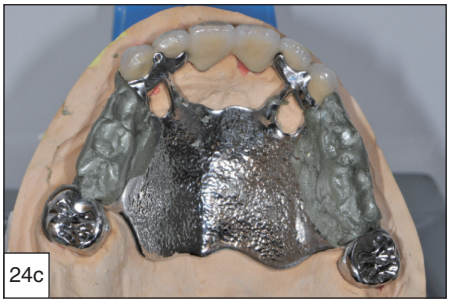

fig. 24 - *Enregistrement de la relation centrée sur des bourrelets d'Aluwax. Vue latérale droite* (a)*, vue latérale gauche* (b) *et vue occlusale* (c)*. Les indentations sont peu marquées.*

fig. 25a - *Montage des dents prothétiques sur le châssis.* b - *Prothèse antérieure avec fraisage et attachements extra-coronaires. Sur 23, une extension distale de la patrice a été prévue pour pallier l'espace réduit en regard de la papille.* c - *Intrados de la PAP montrant les matrices VKS intégrées au châssis.*

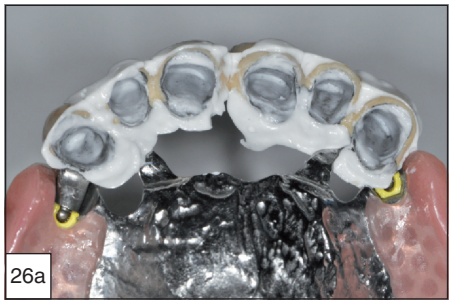

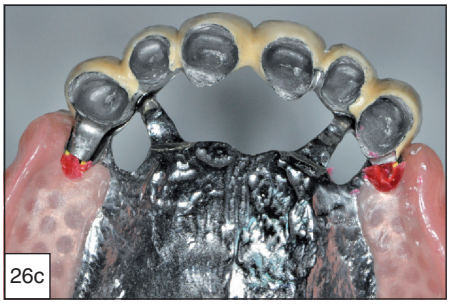

fig. 26a - *Contrôle de l'adaptation des CCM à l'aide silicone spécifique (Fitt checker®, GC). La même opération sera répétée sous les selles de la PAP pour détecter les zones de compression à éliminer.* b - *Insertion de l'ensemble de la prothèse composite pour parfaire l'intégration occlusale.* c - *Avant scellement, de la cire basse fusion est insérée dans les contre-dépouilles pour prévenir la fusée de ciment et favoriser ainsi la désinsertion de la PAP après la prise.*

rigoureusement le parallélisme des matrices dans les plans frontal et sagittal [2] (**fig. 25***b* et *c*).

Après polymérisation de la résine, l'ensemble des prothèses est inséré. Un silicone (Fitt Checker® de GC, de couleur blanche ou bleu foncé) est appliqué dans les intrados pour détecter d'éventuels défauts d'adaptation (**fig. 26***a*).

Avant d'effectuer le scellement, de la cire basse fusion est insérée sous les matrices des attachements pour éviter la fusée du ciment de scellement dans ces contre-dépouilles (FujiCem®, GC). Il est en effet nécessaire d'effectuer ce scellement en présence de la PAP qui ne sera désinsérée qu'après la prise du ciment (**fig. 26***b*).

Intégration esthétique et fonctionnelle des prothèses

Après scellement, l'occlusion est de nouveau équilibrée (**fig. 26***c*) et des conseils sont prodigués au patient pour se familiariser avec sa prothèse amovible. (**fig. 27***a, b* et *c*).

Suivi prothétique

Des séances de contrôle ont été programmées et respectées par le patient. Un bilan photographique à 12 et 30 mois atteste d'un équilibre occlusal préservé et de la satisfaction du patient face à l'amélioration de l'esthétique de son sourire (**fig. 28***a* et *b*).

fig. 27 - *Résultat final obtenu : vue latérale droite* (a)*, vue frontale* (b)*, vue latérale gauche* (c). *Figure à comparer avec les* ***fig. 5***a, b *et* c *pour objectiver le chemin parcouru.*

fig. 28a - *Le sourire du patient lors d'un contrôle, 30 mois après la fin du traitement (à comparer avec la* ***fig. 1****).* b - *Vue de l'arcade mandibulaire lors de cette même séance de vérification de l'état occlusal et parodontal.*

Conclusion

La prise en charge de cas cliniques jugés complexes en première analyse ne doit pas rebuter le praticien qui peut craindre des difficultés lors du traitement prothétique. Une analyse des différents points relevés lors de l'examen clinique et une approche rationnelle identifiant les critères de réussite doivent permettre de répondre aux attentes du patient. Prenant en compte sa personnalité, son passé prothétique, ses possibilités d'investissement financier et sa disponibilité, des compromis sont le plus souvent à prévoir sans toutefois compromettre le pronostic à moyen et long terme. Ce cas clinique en est l'illustration avec l'impression, pour le praticien, qu'il aurait pu faire mieux, frustration toutefois tempérée par l'entière satisfaction du patient. ■

Jean SCHITTLY - *Chirurgien-dentiste*
DSO Ancien professeur à la faculté d'odontologie de Reims
40 rue Buirette, 51100 Reims

Bibliographie

1 Orthlieb JD. Gnathologie fonctionnelle. Volume 2. Occlusion et reconstruction prothétique. Rueil-Malmaison: CdP; 2011.

2 Schittly J, Schittly E. Prothèse amovible partielle. Clinique et laboratoire 2e edition. Rueil-Malmaison: CdP; 2012.

3 Postaire M, Pompignoli M. Les dernières dents… garder ou extraire ? Solutions cliniques. Paris: Espace ID; 2011.

4 Saxena R, Kumar PS, Upadhyay M, Naik V. A clinical evaluation of orthodontic mini-implants as intraoral anchorage for the intrusion of maxillary anterior teeth. World J Orthod 2010;11:346-351.

5 Ohnishi H, Yagi T, Yasuda Y, Takada K. A mini-implant for orthodontic anchorage in a deep overbite case. Angle Orthod 2005;75:444-452.

6 Begin M. La prothèse partielle amovible. Conception et tracé des châssis. Paris: Quintessence International; 2004.

7 Begin M, Fouilloux I. Les attachements en prothèse. Paris: Quintessence international; 2012.

RÉSUMÉ Pour répondre aux demandes esthétique et fonctionnelle d'un patient, une démarche diagnostique scindant les difficultés a été abordée dans cet article. Elle a conduit à l'élaboration d'un plan de traitement pour résoudre des problèmes d'édentement dans un contexte de recouvrement très marqué du secteur antéro-maxillaire et de dégradation de l'esthétique. Les différentes séquences du traitement préprothétique et prothétique ont ensuite été décrites temps par temps.

Mots-clés recouvrement antérieur, classe III de Kennedy maxillaire, prothèse composite.

SUMMARY Fixed and removable prosthesis to solve complicated aesthetic and functional problems
Fixed and removable prosthesis to solve complicated aesthetic and functional problems
In order to meet aesthetic and functional patient demands, a diagnostic approach dividing the difficulties has been addressed in this article. It has led to the development of a treatment planning to solve problems of edentulous space in a context of very marked overbite of the anterior maxillary sector and degradation of aesthetics. The various sequences of prosthetic treatment have then been described step by step.

Keywords overbite, maxillary Kennedy class III, fixed and removable prosthesis.

J. Schittly. Problèmes esthétiques et fonctionnels complexes : traitement par prothèse composite. Cah Prothèse 2014;168:35-46.