

La séance consiste à coller un inlay-onlay en emax sur une première molaire supérieure droite (16).

Installation du matériel

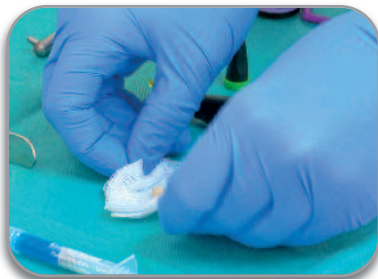
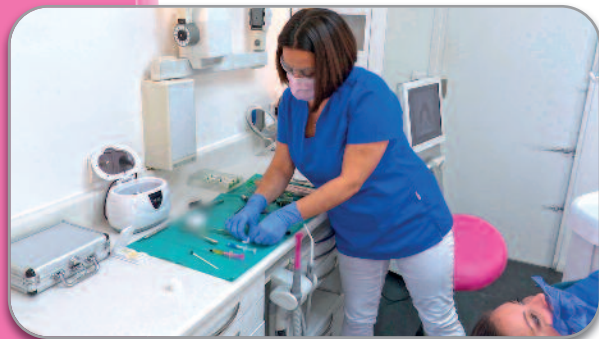

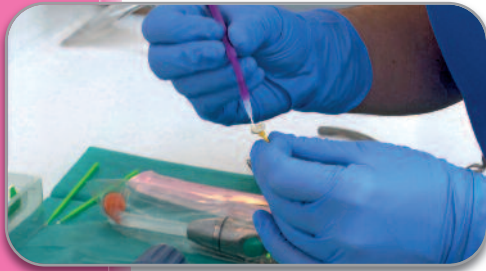- L'assistante prépare le plateau : digue (Pince à clamp, clamp, pince d'ainsworth), anesthésie (piston, carpules d'anesthésie, aiguille), acide fluorhydrique, bac à ultrasons avec godet d'alcool, sableuse, acide phosphorique, adhésif, colle, liquid strip, lampe à photopolymériser + protection plastique, curette, pince de Miller + papier d'occlusion, fraise cylindro-cônique courte, bague rouge, pour corriger l'occlusion, cupules pour polir la céramique.
- Le praticien fait l'anesthésie et installe le champ opératoire. Il dépose la restauration provisoire et essaie la pièce en bouche.

Préparation de la pièce



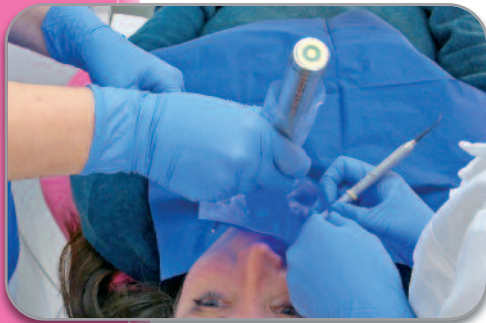- La pièce est nettoyée et séchée. Le praticien applique l'acide fluorhydrique sur la pièce, puis la rince abondamment.
- L'assistante place alors la pièce dans le bac à ultrasons rempli d'alcool (3 min). Elle sort la pièce et la sèche.
- Pendant ce temps, le praticien prépare la dent : sablage, rinçage, application d'acide phosphorique sur la dent (15 s), rinçage, séchage, puis application de l'adhésif, séchage au spray air, puis photopolymérisation (10 s).



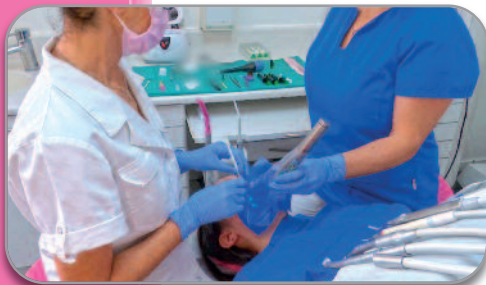

- L'assistante applique le Monobond Plus (20 s) sur la pièce et laisse sécher (40 s).
- Elle applique ensuite la colle (selon la teinte choisie) à l'aide de la seringue automélangeuse.
- Enfin, elle tend la pièce au praticien.

Mise en place de la pièce



- Le praticien place la pièce en bouche.
- L'assistante applique la lampe à photopolymériser (protégée par un plastique) une première fois (2 s) en vestibulaire et palatin. Les excès sont retirés par le praticien.
- L'assistante passe la seringue blanche de liquide strip au praticien qui l'applique sur les contours de la pièce.
- Elle photopolymérise à nouveau (20 s) sur chaque face (vestibulaire, linguale et occlusale).
- Le praticien retire le liquide strip et élimine les excès de colle à l'aide de la curette.
- Phase de contrôle et de finition : fil dentaire, rinçage, aspiration.
- Réglage de l'occlusion avec le papier d'occlusion bleu et la fraise cylindro-cônique bague rouge et enfin polissage à l'aide des cupules à polir la céramique au contre-angle. Finition avec la cupule de plus faible granulométrie.
- Retrait de la digue à l'aide de la pince à clamp.



L'assistante redresse la patiente, la remercie de sa coopération et la raccompagne.